

## 어깨관절의 재발성 전방 탈구증

김준식

(강북삼성병원 정형외과 과장)

날씨가 선선해지면서 차츰 야외에서의 운동이 늘어나고 신드로나게 된다. 직장에서의 운동회, 동문 체육대회 등등의 각종 경기에 출전하게 되면 나도 모르게 경기에 푹 빠져 최선을 다하게 된다. 평소에 계속하던 운동이 아니면 무리한 동작이 나올 수 있다. 발목을 뺀다던가 무릎을 다친다던가 태클이나 점프 후 착지하면서 팔을 짚고 뒤로 넘어져서 어깨가 빠져서 고생을 하는 경우들이 발생할 수 있다. 이 중에서 어깨가 다쳐서 한번 빠진 후 자주 다시 빠지는 어깨관절의 재발성 전방 탈구증에 대해 간단하게 소개하고자 한다.

견관절은 몸의 관절 중에서 가장 운동 범위가 큰 관절로서 뼈나 관절순(물렁뼈), 관절내의 음압 및 인대들이 구조적 안정성 외에도 견관절 주위 근육(회전근, 이두박근 및 견갑골 지지근육들) 등의 여러 요인에 의해서 안정도가 유지된다.

어깨 관절의 불안정증은 관절

경술이 발달하면서 더욱 더 세분화 되어 분류도 다양해지고 지금도 연구가 활발하게 진행되는 분야이다. 견관절의 불안정증 중에서 가장 흔히 접하게 되는 것이 재발성 전방 탈구증이다.

처음 직접적 또는 간접적으로 어깨 관절에 외상을 받아 탈구가 된 후 어느 정도의 기간이 경과한 후 다시 어깨가 과도한 동작을 취하게 되면 탈구가 되는 경우를 재발성 어깨 탈구증이라고 한다.

대개 20세 이전에 처음 탈구가 되는 경우 약 85퍼센트에서 재발성으로 진행되며, 처음 탈구되는 나이가 40이 넘으면 그 빈도는 20퍼센트 이하로 떨어진다.

젊은 나이에 탈구가 되면 어깨 관절의 전하방 부위에서 인대(힘줄) 및 이와 부착된 관절면 주위의 관절순(물렁뼈)이 뼈에서 떨어져 원래의 위치로 치유되지 않고 불안정해져 과도한 자세를 취할 때마다 어깨 관절

이 탈구되는 것이다.

일반적으로 어깨가 빠지면 방사선 촬영으로 이를 확인한 후 다른 동반된 손상이 없는지 의사의 진찰을 받은 후 빠진 관절을 맞춘다. 간혹 맞추기 위해 전신 마취가 필요할 수도 있으며 드물게는 잘 맞춰지지 않아 관절을 절개하는 경우도 있다. 일단 맞춘 후 통증이 없어질 때까지 팔걸이로 고정하고 다니게 한다. 20세 이전의 환자는 빠진 관절을 맞춘 후 팔걸이나 붕대로 2~3주간 고정을 시행하기도 하나 이러한 고정은 재발성으로의 진행을 막는 데는 별 효과가 없다고도 한다. 통증이 사라지면 곧바로 어깨 관절 주위의 근육 강화훈련을 시킨다.

처음 어깨 관절이 빠졌을 때 전문의사의 진찰 및 관절 조영술(관절내에 방사선상 나타나는 약제를 주사한 후 찍는 촬영술), CT 촬영, MRI 등의 진단 방법으로 병변을 확인한 후 재발성으로 진행될 원인이 있으면 이를 수술적 방법으로 초기에

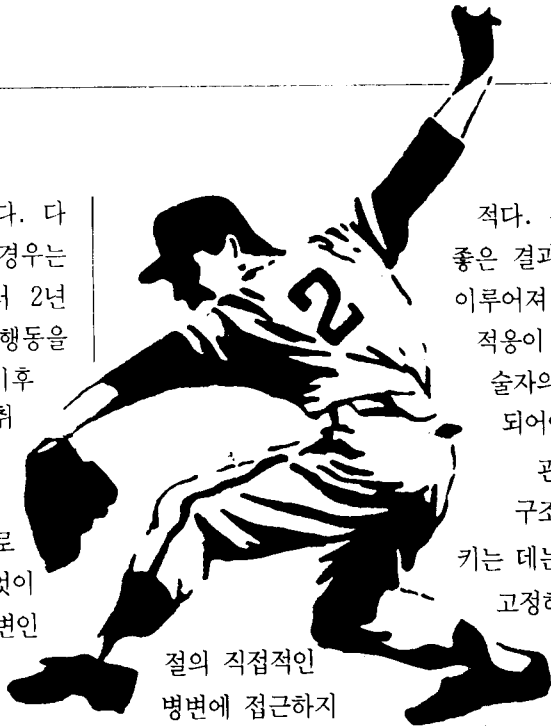
치료하는 것이 바람직하다. 다시 어깨 관절이 빠지는 경우는 대부분 처음 빠진 후부터 2년 이내에 과도한 자세나 행동을 취한 후 나타나게 되며 이후 환자는 이러한 자세를 취하는 동작이나 스포츠를 피하게 된다.

따라서 수술적 방법으로 관절경을 이용하여 무엇이 탈구가 일어난 후의 병변인가를 확인한 후 뼈에서 떨어진 조각을 제거

리에 붙여주는 관절경 수술로서 재발성 탈구증의 진행을 줄일 수 있다. 초기에는 관절경 해부학이 자세히 밝혀지지 않아 분류가 정확하지 않았고 따라서 정확한 수술 적용대상이 확립되지 않았으며, 관절경 수술 수기가 미숙하여 관절경 수술 후의 재발율이 높았으나 최근에는 재발성으로서의 진행 빈도가 현저하게 감소하여 10퍼센트 정도로 보고되고 있다.

40세 이후에 처음 탈구가 되면 인대나 관절순의 손상보다는 회전건의 손상빈도가 높다. 또한 재발성 탈구증으로의 빈도가 낮으므로 수술적 치료보다는 어깨 관절 주위의 근육 강화운동을 시행한다.

수술적 방법으로는 견관절 전방 근육을 짧게 하여 외회전(外回轉)이 제한되게 하는 수술 방법, 견관절 전방으로 근육을 이 전시켜 탈구과 되는 것을 막게 하는 수술 방법 등과 같이 견관



절의 직접적인 병변에 접근하지

않고 간접적 방법으로 수술하는 방법이 과거에는 많이 시술되었다. 이러한 수술법은 수술후 견관절의 외회전이 제한되는 단점 및 골관절염, 금속나사 사용에 따른 합병증 등이 야기되고 있다.

현재까지 가장 추천되는 수술 방법은 견관절의 직접적인 병변 부위에 접근하여 치료하는 방법이다. 견관절의 전하방 부위에서 떨어진 구조물을 제자리에 붙여주고 관절낭의 이완이 있을 때는 관절낭 이전술을 시행하는 것이다. 그러나 이러한 수술법도 어깨 관절 전방에 피부를 절개해야 하는 미용상의 단점이 있다. 따라서 관절경을 이용한 고정술이 최근에는 많이 시행되고 있다.

관절경을 이용한 고정술은 피부 절개가 극소화되어 흉터가 거의 남지 않고 수술 후 통증이 적어 대개 24시간 이내에 통원 가료가 가능하여 환자에게 부담이

적다. 관절경을 이용한 고정술이 좋은 결과를 내려면 정확한 진단이 이루어져 관절경을 이용한 고정술의 적용이 되는 환자이어야 하며, 시술자의 관절경 수술 수기가 숙달 되어야 한다.

관절의 전하방 부위의 떨어진 구조물을 원래의 위치에 고정시키는 데는 뼈에 굵은 실을 통과 시켜 고정하거나, 실을 부착할 수 있는

금속나사나 금속침을 이용하여 제자리에 꿰매서 고정

시키는 방법이 사용된다. 그러나 관절내의 금속물질 이용으로 인한 합병증이 자주 보고되고 있으므로, 삽입 후 6주면 인체 내에서 별 부작용이 없이 흡수되는 물질로 만들어진 인조 못 모양의 고정물을 이용하면 이러한 합병증을 줄일 수 있다.

수술 후의 치료 방법은 어떤 방법으로 수술하나 같다. 수술 후 6주간 팔걸이를 착용시키며 이후부터 관절 운동 및 어깨 관절 주위의 근육 강화훈련을 점차적으로 시킨다. 수술 후 3~4개월이 되면 레크리에이션 정도의 스포츠는 가능하며, 직업적인 운동 선수의 경우 수술 후 6~8개월에 수술 전의 운동 능력으로의 회복이 가능하다. (●)